ARTÍCULO ORIGINAL
ORIGINAL ARTICLE

SAU *Rev. Arg. de Urol. · Vol. 89 (1) 2024 (37-44)*
ISSN 0327-3326

Uretroplastia con balón con Paclitaxel (UBP). 10 años de experiencia

Balloon urethroplasty with Paclitaxel. 10 years of experience

Javier Zeballos[1], Daniel Fiandra De León[2], Jorge Musetti[1]

[1]Médico urólogo, Uroplastia Uruguay.
[2]Médico hemodinamista, Uroplastia Uruguay.

RESUMEN

Introducción: cumplirse los 10 años del que consideramos el caso 0 en el mundo de esta herramienta que esta cambiando el paradigma del tratamiento de la estrechez de la uretra, iniciando el cambio hacia las plastias mínimamente invasivas sin uso de cateter.

Material y métodos: Presentamos nuestra serie, que a nuestro criterio es la primera y de mayor seguimiento hasta el momento. Nuestra serie, no randomizada, aleatorizada, incluye tanto pacientes con estrechez de la uretra anterior (35/69) (50,7%), como con estenosis de toda la uretra posterior (34/69) (49,2%) y se muestran datos de los casos con al menos un año de seguimiento (media 54 meses).

Resultados: El 82% de los pacientes no requirió otro procedimientos dentro del primer año y el 75% no lo requirieron en los 5 años o más. De los que requirieron otro procedimiento 2 pasaron a cirugia reconstructiva,2 a dilataciones periodicas, 3 una segunda plastia con balón y 3 una tercera plastia.

Conclusiones: El índice de aceptación fue alto (95%). El grado de aceptacion, conformidad con el procedimiento y mejora de la calidad de vida (subjetivos) son demostrados.

Palabras clave: Uretroplastía, Balon, Paclitaxel.

ABSTRACT

Introduction: On the 10th anniversary of what we consider the case 0 in the world of this tool that is changing the paradigm of the treatment of narrowing of the urethra, initiating the change towards minimally invasive plasties without the use of catheter.

Materials and Methods: We present our series, which in our opinion is the first and most followed so far. Our series, non-randomized, randomized, includes both patients with narrowing of the anterior urethra (35/69) (50.7%), and with stenosis of the entire posterior urethra (34/69) (49.2%) and data are shown for cases with at least one year of follow-up (mean 54 months).

Results: 82% of patients did not require another procedure within the first year and 75% did not require it in the 5 years or more. Of those who required another procedure, 2 went to reconstructive surgery, 2 to periodic dilations, 3 a second balloon plasty and 3 a third plasty.

Conclusions: The acceptance rate was high (95%).

Keywords: urethroplasty, Ballon, Paclitaxel.

Recibido en marzo 2024 - Aceptado en abril 2024
Conflicto de interés: ninguno

Received on March 2024 - Accepted on March 2024
Conflicts of interest: none

Correspondencia:
fjizeballos@gmail.com

INTRODUCCIÓN

Las estenosis uretrales masculinas tienen una incidencia estimada de 229-667 por cada 100.000 hombres y suponen una carga sustancial para los pacientes y los sistemas sanitarios. Las estenosis son una entidad diversa con diferentes topografías, etiologías variadas, modalidades diagnósticas limitadas y altas tasas de recurrencia, lo que plantea desafíos para los cirujanos en centros de bajo volumen en países de ingresos bajos y medios. Las opciones de tratamiento actuales a menudo requieren acceso a subespecialistas y tecnologías que pueden presentar un desafío para los centros de recursos limitados. Por esta razón, la adopción de tecnología que facilite procedimientos más asequibles para tratar las estenosis uretrales masculinas es crucial. En la búsqueda de tratamientos accesibles, investigamos la eficacia del uso de dispositivos médicos recubiertos con medicamentos quimioterapéuticos, específicamente Paclitaxel, para tratar las estenosis uretrales masculinas. El Paclitaxel es una potente droga antitumoral cuyo mecanismo de acción es inhibir la reproducción celular (antimitótico) por alteración de la reproducción de microtúbulos (antimicrotubular).[1] Desde fines de siglo pasado es de uso en tumores diversos, sobre todo, cáncer de mama. Desde 1999 se usa en recubrimiento de endoprótesis y balones de dilatación de arterias coronarias, recibiendo aprobación en 2014 por la Administración de Alimentos y Medicamentos de los Estados Unidos (FDA, por sus siglas en ingles) para uso endoluminal arterial periférico.

No es casual, en nuestra casuística, que fuera que un hemodinamista motivado por la confianza y experiencia en el uso de dichos dispositivos en vasos coronarios (Dr. Fiandra) quien hiciera uso de balones de angioplastia en su propia uretra para tratar una estrechez que lo aquejaba. Motivados por la seguridad y eficacia de la prueba piloto, el Dr. Fiandra se contactó con colegas urólogos y, en el año 2013, se diseñó un protocolo de aplicación de estos balones en estrecheces y estenosis uretrales.

Presentamos aquí nuestra experiencia de 10 años con nuestra serie, en la que usamos balones de angioplastia periféricos recubiertos con Paclitaxel, únicos disponibles en Latinoamérica hasta el momento del análisis.

MATERIALES Y MÉTODOS

La serie de 104 pacientes está compuesta en su integridad por casos no preseleccionados, y, salvo 4 individuos, el resto presentaba por lo menos un procedimiento previo luego de su diagnóstico. De los 104 casos hasta julio de 2023, 101 son de sexo masculino y 3 de sexo femenino. Presentaremos datos sobre los casos de sexo masculino con más de un año de seguimiento (n=69).

NUESTRA TÉCNICA

Excepto los portadores de sonda al momento del procedimiento, todos fueron evaluados con Uretrocistografia retrograda y miccional, IPSS, QoL y Uroflujometria.

A todos los pacientes se le realizo urocultivo y, en el caso de ser positivo, se le trató de acuerdo al antibiograma 3 días antes y continuaron 5 días después. Los pacientes anticoagulados suspendieron el tratamiento 3 días antes.

Los procedimientos se realizaron en sala de Hemodinamia, bajo sedo analgesia en condiciones de esterilidad quirúrgica.

1. Uretrografia retrograda para identificar sitio/s de estechez/estenosis.
2. Pasaje de guia a vejiga.
3. Predilatacion con balon desnudo por 5 min a 10 Bar.
4. Dilatación con Balón con Paclitaxel 5 m. a 10 Bar.
5. Pasaje de contraste para documentar y verificar resultado.

Desde el inicio, el protocolo fue planificado para no dejar catéter uretral posterior; tras la recuperacion y una vez que orina es dado de alta.

Ninguno requiriò cateterismo inmediato por retencion urinaria. Aquellos con vejiga neurogenica de bajo tono (alto residuo) requirieron un cateterismo transitorio posterior en domicilio (2 / 69) (2.9 %).

A todos los pacientes se les prescribió Prednisona 20 mg y cobertura ATB guiada por cultivo durante 7 días. No se requirió otros analgésicos u otra medicación adicional. El uso de prednisona lo comenzamos luego de los primeros 3 casos por síntomas irritativos y disuria. El uso de corticoides disminuyo significativamente los síntomas y mejoro la micción inicial por lo cual lo incorporamos al protocolo.

En los primeros 15 casos usamos balones de angioplastia periféricas RangerTM (Boston Scientific, Marlborough, Massachussets, EEUU) de 7 mm de diámetro. A medida que adquirimos experiencia y confianza, incrementamos el diámetro y desde el caso 15, usamos balones Elutax usamos balones Elutax (AR Baltic Medical, Vilna, LituaniaBaltic), de 8 y 10 mm de diámetro. Desde el 2023, los catéteres Elutax tienen aprobación HIFU de CE (Comunidad Europea).

ANÁLISIS DE SANGRE

La serie de 104 pacientes está compuesta en su integridad por casos no seleccionados. Salvo 4 individuos, el resto presentaba por lo menos un procedimiento previo luego de su diagnóstico. De los 104 casos hasta julio de 2023, 101 son de sexo masculino y 3 de sexo femenino. Presentaremos datos y comentarios sobre los casos de sexo masculino con mas de un año de seguimietno (n=69). También hemos utilizado este procedimiento en uréter (6 casos) que son considerados en otro trabajo, pero con resultados similares y auspiciosos, por lo que en el futuro pensamos que, cuando la evidencia lo confirme, esta herramienta pasará a ser uroplastia (incluyendo toda la vía urinaria) con balón con drogas (puede que en futuro aparezcan otras drogas similares o mejores de transferencia con balón) (UBD).

El número de procedimientos fue aumentando luego del 2019 por lo que más de la mitad de los procedimientos fueron realizados en los últimos tres años (grafico 1). Para el seguimiento se consideran los pacientes masculinos con más de un año de seguimiento (n =69), por lo que el tiempo máximo es de 8 años. (Media 4 años). Quedan fuera de consideración los últimos 12 meses a julio del 2023 (n =26) . La distribución por edad se muestra en grafico 2 tomada de auditoria externa de verificación de datos que encargamos en dos oportunidades con resultados similares en ambas (Figura 1).

Edad mínima de 37 y máxima de 87, con media de 62 años.

EL 94,2% (65/69) presentaban procedimientos previos y en sólo 4 pacientes este fue el primer tratamiento (de novo) (5,8%). Analizaremos por separado los pacientes tratados en uretra posterior por su interés especial dado lo complejo de su resolución y los resultados obtenidos (34/69) (Gráfico 1).

RESULTADOS

100% de los pacientes retornaron a domicilio con sintomas minimos (disuria y sangrado leve) en las primeras 24 hs. La actividad normal, salvo ejercicios fisicos, la retomaron en las primeras 36 horas.

El grado de aceptacion, conformidad con el procedimiento y mejora de la calidad de vida (subjetivos) se muestran en los graficos tomados de la uditoria externa.

Todos los parametros por encima del 90%. De los 54 pacientes auditados en forma externa, se lograron confirmacion de datos en 46 (85,1%). Seguimiento entre 1 y 2 años, 24/46 (52,1%); seguimiento entre 2 y 3 años, 12/46 (26%); seguimiento entre 3 y 8 años, 10/46 (21,7%) (Figura 1).

- 8/46 requirieron otro procedimiento (17,3%).
- 2/8 pasaron a solucion quirugica (25%).
- 3/8 recibieron UBP adicional antes de los 3 años (37,5%).
- 3/8 recibieron 2 UBP en los primeros 5 años (37,5%).

Figura 1. Número de casos según los años de seguimiento.

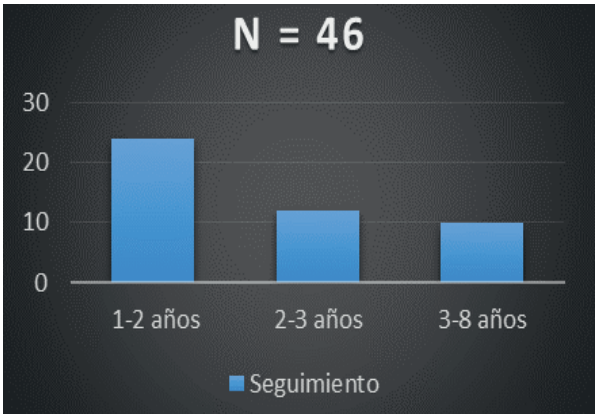

Figura 2. Incidencia de segundo y tercer procedimiento (UBP).

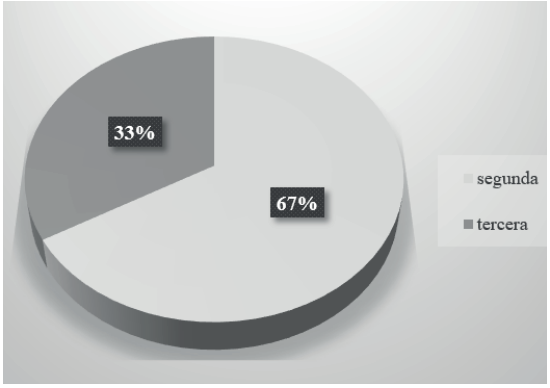

Los pacientes que repitieron UBP habian tenido procedimientos quirugicos o invasivos previos rechazando esa solucion. El Q Mx se midiò previo al procedimiento, a la semana, al mes, a los tres meses, a los 6 meses y al año. Después, durante el primer año y, luego, anualmente.

Sólo 2 pacientes del total (2.9 %) presentaron signos de bacteriemia post procedimiento que requirió ATB i/v con buena evolución en 48 horas. Estos pacientes no habían recibido cobertura i/v.

Como la mayoria presentaba de inicio, flujos por debajo de 5 m/l, e incluso algunos con 0 (pacientes con talla (3/ 69) (4.3%) o sonda vesical (2 /69) (2.8%), el flujo de partida fue muy bajo.

Podemos concluir que el 95% presentó flujo aceptable (mas de 12 ml/s). Destacamos que hay una disminucion de aproximadamente un 20% entre el QMx tomado a la semana y a los tres meses .

- 8/69 (11,5%) requieron una segunda dilatación antes de los 12 meses.
- 4/69 (5,7%) requirieron un tercer procedimiento antes de los tres años (Figura 2).

SITUACIONES ESPECIALES

6/69 (8,6%) presentaron más de un sitio de estrechez en 4/69 (5,7%) usamos 2 balones sucesivos en el mismo procedimiento y en 2/69 (2,8%), 3 balones sucesivos (tratamiento de toda la uretra) (Figura 3 y 4).

Estos pacientes llevan tres años asintomáticos, con buena calidad de vida y flujos, y residuo aceptable sin otros procedimientos.

Figura 3. Imagen de plastia con dos balones escalonados (comienzo proximal).

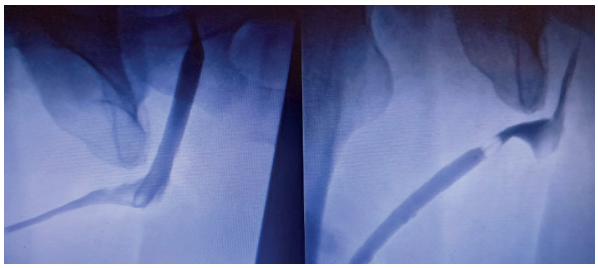

Figura 4. Imagen radiológica de plastia con tres balones escalonados (panuretral).

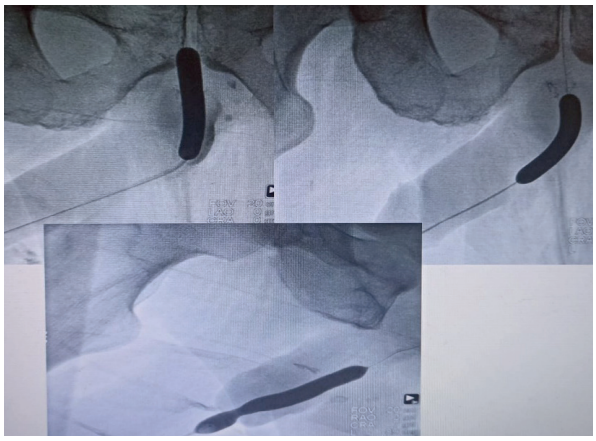

Calidad de vida

El grado de aceptación del procedimiento es alto (95%), así como su voluntad de tener que repetirlo o recomendarlo (95%) (Figura 5).

Figura 5. Calidad de vida previa (subjetiva) antes y posprocedimiento, inmediata y a 5 años.

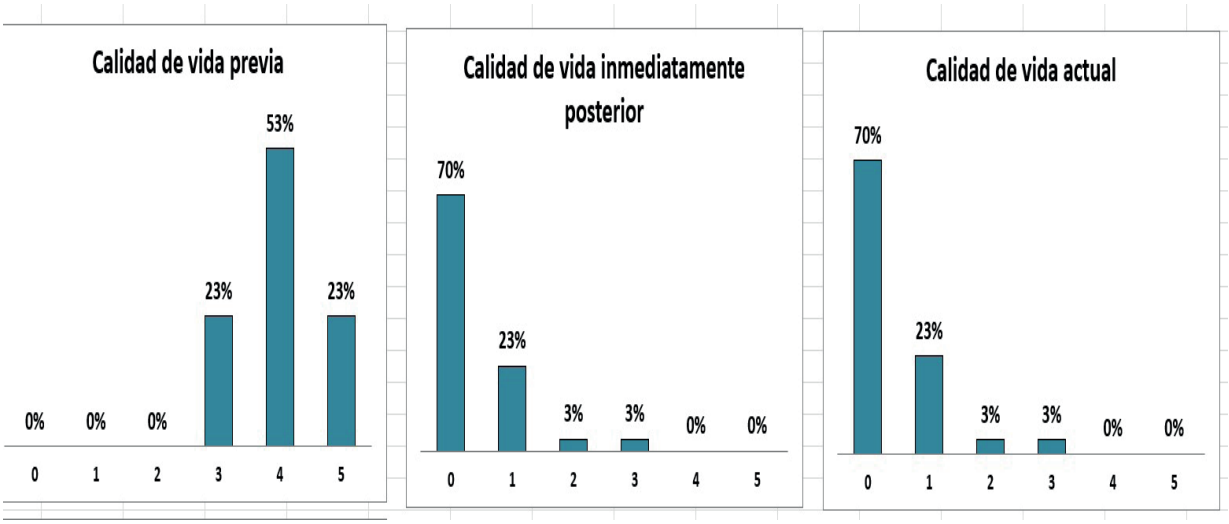

UBP en cuello vesical

Trataremos en forma separada los casos de estenosis de cuello vesical. Se incluyen, en esta serie, los pacientes con estenosis de uretra prostática (próstata presente), ya que la técnica aplicada y los resultados son similares (Figura 7).

Excluimos los casos de estenosis de uretra membranosa única (3/46) (6,5%), cuya evolución es diferente. En cuello vesical (CV) y uretra prostática (Upar) (ambas: uretra posterior supra membranosa), de los 33 casos tratados hasta enero 2023, todos presentaban procedimientos quirúrgicos y endoscópicos diversos.

Secuelas de: adenomectomia transvesical (ATV) 2/33; prostatectomía radical abierta (PR a.) 3/33; PR a. mas RT (PR a + RT) 1 / 33; prostatectomía radical laparoscópica (PRL) 2/33; prostatectomía radical robótica (PR Rob.) 6/33; PR Rob. Mas RT (PR Rob.+RT) 2/33; RTU de próstata (RTU) 6/33; Pr R. Salvataje 1/33; diverticulectomía a cuello abierta (Div.) 2/33; HoLep 4/33; Green Vap. 1/33; RT Próstata 3/33; RT más PR Rob. 1/ 33.

Figura 6. Incidencia de patologías y procedimientos previos en estenosis cuello vesical.

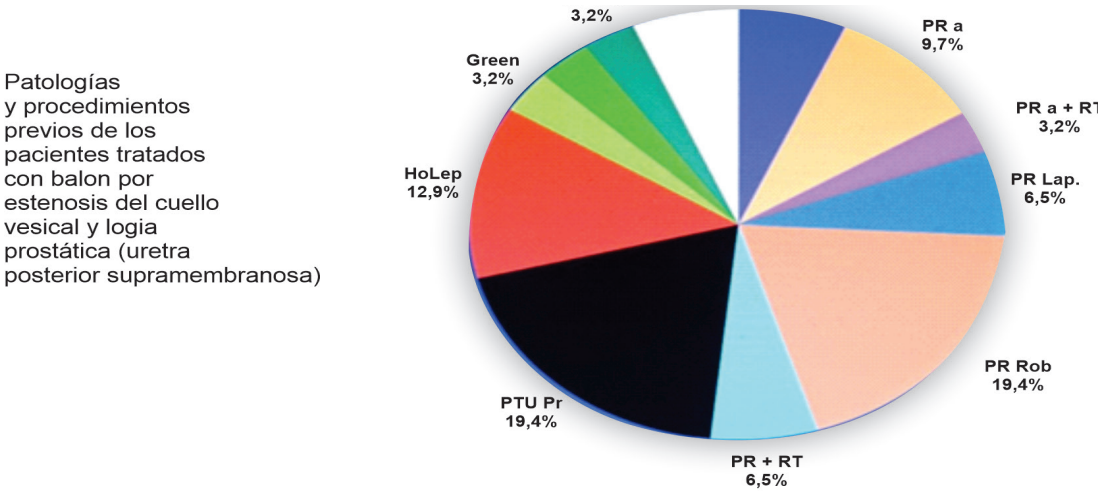

- 4 / 33 (8.2%) eran portadores de gérmenes multiresistentes.
- 2/ 33 (6%) portadores de cateterismo vesical a permanencia.
- 3 / 33 (9%) catéter suprapúbico colocada en el último mes.

Todos los pacientes recibieron cobertura antibiótica según sensibilidad por cultivo, durante 7 días. En todos los casos se retiraron los drenajes (sonda o catéter supra púbico) una vez finalizado el procedimiento, salvo un paciente con drenaje suprapúbico con vejiga residual, en ese caso, cerrado durante 5 dias.

Figura 7. Imagen inicial de estenosis filiforme en neocuello.

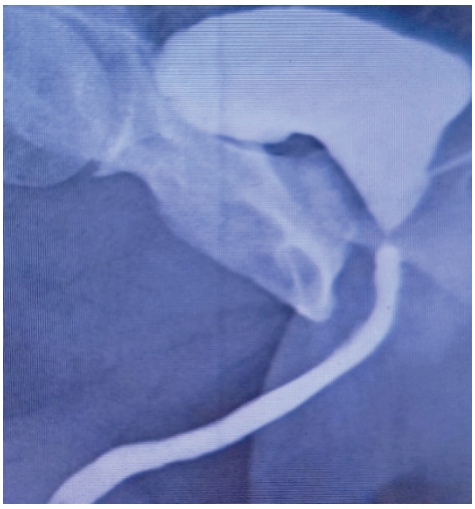

RESULTADOS EN CV

100% retomaron la micción espontáneamente. El incremento de Q Mx fue notorio aunque se partía de casos con flujo 0 o por debajo de 5 ml/s.

3 /33 (9.1%) presentaron incontinencia de orina leve (1 pad diario) evidenciada al esfuerzo. De ellos, 2/3 quedaron continentes a los 3 meses (sobre todo nocturna), menor disuria y mayor independencia (subjetivamente una mejora significativa de su calidad de vida) (95%).

Otro fenómeno observado es la disminución de infecciones urinarias e, incluso, negativización de algunos cultivos con gérmenes persistentes.

Tomando todos los pacientes el seguimiento, fue entre 12 meses y 9 años (medios 54 meses).

- 3/33 tuvieron un segundo procedimiento al año.
- 2/33 un segundo procedimiento al segundo año.
- 2/33 tuvieron un tercer procedimiento quirúrgico al año.
- 2/33 necesitaron dilatación dentro del año y no repitieron plastia ni cirugía.
- 24/33 no requirieron procedimientos adicionales (73 %) (Figura 8).

Figura 8. Casos con y sin procedimientos posteriores a la UBP.

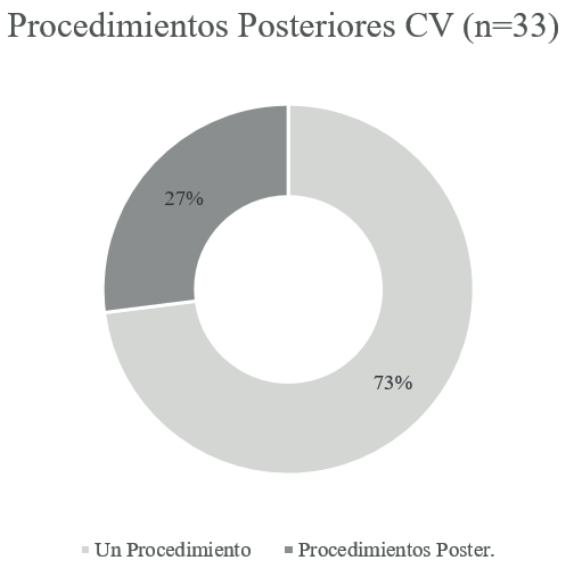

Estenosis de uretra y liquen escleroso

4/69 (5,8%) presentaron liquen asociado en actividad (estenosis de meato y uretra distal). La tolerancia y resultados fueron similares a los pacientes sin liquen. El tiempo del procedimiento es mucho menor (15 min).

REACCIONES ADVERSAS

En ningún caso de la serie se presentaron complicaciones mayores ni de reacción sistémica hasta el momento. Todas las complicaciones (disuria y uretrorragia) fueron leves y en promedio con 36 horas de evolución controlados con AINES.

En los primeros casos no usamos corticoides que incorporamos luego del caso 10 al notar síntomas irritativos intensos con chorro fino en las primeras 24 h, síntomas que mejoraron notoriamente con el uso de Prednisona durante 7 días.

Algunos pacientes (sobre todo los que recibieron RT) en algún momento en los primeros 6 meses presentan un episodio agudo de disuria y disminución del calibre del chorro urinario. En estos casos, repetimos un ciclo de 5 días de Prednisona y el cuadro revierte rápidamente (24-36 h).

DISCUSIÓN

En el año 2016, presentamos el primer trabajo con nuestra serie preliminar de 10 casos con y 3 años de seguimiento en CAU Panamá. Esta experiencia ha permitido conectar dos especialidades que en principio no tenían mucho que comunicarse; sin embargo, ha potenciado el desarrollo de esta herramienta que difícilmente se le hubiera ocurrido a algún urólogo, ya que el desconocimiento de estos catéteres es absoluto en la especialidad.

Estos mismos balones ya se están probando en vía digestiva y vía Biliar con resultados prometedores. Creemos estar en el inicio de un cambio de paradigma en el tratamiento de la estenosis de la vía urinaria, es decir, no solamente de la uretra, sino también de la vía urinaria alta. Es impactante el resultado en uréter no neoplásico (trabajo de 25 pacientes publicado en Europa) (75% a tres años),[5] así como en la unión pieloureteral.

Este cambio implica: menor uso de sala de operaciones, menor tiempo de aprendizaje por la simplicidad del procedimiento, mejora notoria de la calidad de vida de los pacientes (ambulatorio y sin sonda posterior), rápida reinserción a tareas habituales, menor costo y menos complicaciones.

Del análisis de la serie, destacamos los siguientes puntos de interés. El 90 % de los pacientes tenían uretrocistografia (UCG) como documentación de su patología; un 10 % tenía sólo como método diagnostico una uretrocistoscopia, incluso en aquellos en que se les había planteado un procedimiento quirúrgico planificado.

Sólo un paciente con larga historia de obstrucción tratado con dilataciones y con vejiga atona, residual de más de 1000 cc tenía un estudio urodinámico (paciente en cateterismo intermitente). De interés de este paciente, no diagnosticado ni tratado en tiempo y forma de su estenosis, es comprobar la repercusión irrecuperable sobre la vejiga sometida durante largo tiempo a vaciamiento a presión con residuo en aumento (vejiga atona con residuo alto). A este paciente que sumaba dificultad para el cateterismo por la estrechez se le dilató con balón, lo cual facilito el cateterismo y aumento la autonomía con mejoría del vaciado vesical con pujo abdominal intercalado.

Se destaca de los estudios previos: a) aproximadamente el 20% de las UCG mostraban su diagnóstico al momento de realizar el procedimiento; b) 15 % de los pacientes se presentaban con cultivos portadores de distintos gérmenes gramnegativos multiresistentes solo sensibles a ATB intravenosos; y c) en un trabajo de investigación presentado en conjunto con investigadores y microbiólogos del Instituto Clemente Estable, realizado con una muestra (10 casos), se detectaron gérmenes intracelulares (BIC) en uretra y en vejiga (diagnóstico por microscopia con focal y urocultivo estándar y extendido).

Este, presentado en CAU 2023, obtuvo el primer premio de ese evento. Este hallazgo permite abrir líneas de investigación sobre una microbiota normal y patológica en la uretra que pueda explicar la etiología y/o la persistencia o reiteración del fenómeno inflamatorio en la estrechez de uretra.

Agradecimiento

A Ramon Virasoro MD por su colaboracion en la corrección y edición del presente trabajo.

BIBLIOGRAFIA

1. Paclitaxel.Descubrimiento. Propiedades y uso clinico. Elsevier. Vol. 29, N24 (julio 2010)
2. Uroplastia con Balon con Paclitaxel. 10 casos . Presentacion Oral CAU 2016 Panama Sitio Uroplastia.uy
3. Ureteroplastia con balon con Paclitaxel.A proposito de un caso. Presentacion oral en CAU 2019 Buenos Aires. Sitio Uroplastia.uy
4. Robust III 1 año. Elliott. S MD y col. J.of Urol. Vol 207/ pg 866-875. 1 Apr.2022
5. Robust III 3 años –Virasoro R. y col. Research and Reports in Urology Vol 14 pg 177-183. 17 Nov.2022.
6. Long terms outcomes of paclitaxel-coated ballons for non –malignant ureteral strictures. Panagiotis Kallidonis and cols.Word J. of Urology (2022) 40: 1231 – 1238. 5 March 2022