

## SEMINOMA BILATERAL SIMULTANEO TESTICULOS ESCROTALES

Por los Dres. B. A. SATORRE, R. L. CABRINI y A. S. FERNANDEZ

Dada la baja incidencia del seminoma bilateral y simultáneo de testículos en posición normal es que efectuamos esta comunicación.

Gilbert y Hamilton en 1942 sobre 7.000 tumores de testículo encuentran solamente el dos por ciento de tumores bilaterales.

R. D. Gill y R. B. Howell en 1948 reúnen 156 tumores bilaterales en la literatura, no especificando cuantos son simultáneos ni cuantos corresponden a seminomas bilaterales en glándulas escrotales, agregando ellos un caso personal de tumor bilateral simultáneo.

Abeshouse B. S. y colaboradores reúnen en 1955 de la literatura mundial 40 tumores de testículos bilaterales simultáneos de los cuales solamente siete son seminomas bilaterales y simultáneos a esta última serie agregan un caso Lino J. Arduino y Olar M. Solá.

Es probable que existan otros casos que no han sido publicados o que no se ha hallado su literatura.

La edad más frecuente en los tumores bilaterales de acuerdo a Gilbert y Hamilton es entre los 30 y 44 años en un 40 por ciento, en un 25 por ciento pasan de 50 años.

Ewing menciona dos teorías para explicar la bilateralidad tumoral:

- 1) O es por células pluri potenciales de ambas gonadas;
- 2) Por metástasis de uno de ellos primitivo.

*Nuestro caso:* Historia Clínica Nº 5.560. Sala 10. Hospital Ramos Mejía. Jefe Profesor Doctor Alejandro Astraldi. Enfermo B. F. 62 años. casado.

*Antecedentes hereditarios:* sin importancia.

*Antecedentes personales:* operado de varicocele derecho a los 37 años y de hernia inguinal izquierda a los 45 años. Hacé 12 años que es ciego.

*Enfermedad actual:* Comienza hace dos meses con aumento del hemiescrotó derecho, indoloro, afebril, sin trauma previo, transiluminación positiva, se diagnostica un hidrocele derecho.

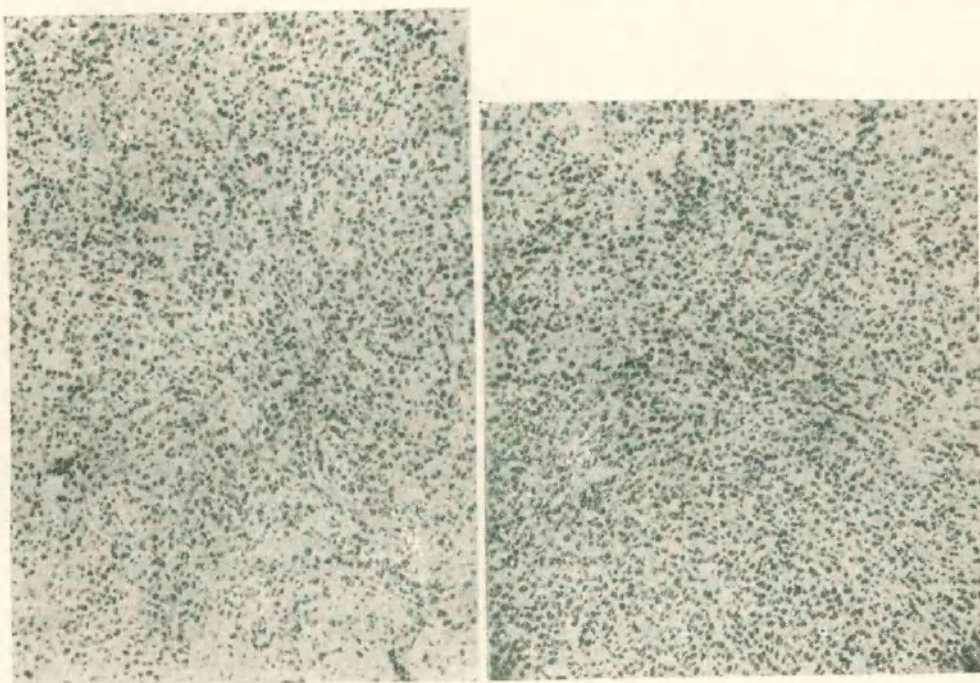
*Estado actual.* — *Examen Urológico:* Orinas ligeramente turbias, uretra normal, riñones no se palpan ni duelen.

Vejiga retención: 100 c.c.

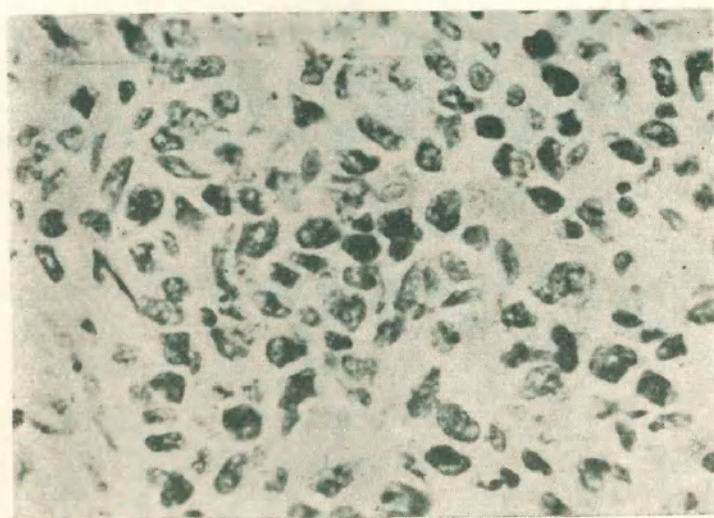
Próstata: aumentada de tamaño, regular, lisa, uniforme, consistencia adenomatosa, diagnóstico: adenoma de próstata.

Genitales: Bolsas asimétricas a predominio de la hemibolsa derecha, tamaño de una naranja grande, con transiluminación positiva; hidrocele derecho.

Hemibolsa izquierda con caracteres normales, palpación; continente nada de particular, contenido; se palpa una glándula dura, de consistencia, no uniforme, irregular, tamaño algo disminuido, no dolorosa, epididimo con caracteres normales; se presume la existencia de un tumor glandular.



*Figuras Nº 1 y 2.* Microfotografías de ambos tumores (Nº 1 derecho y Nº 2 izquierdo). Muestran la semejanza de la estructura tumoral; se ha tomado en ambos casos una zona bien conservada (sin necrosis ni fibrosis) observándose la riqueza en elementos celulares (hematoxilina, eosina aumento por 130).



Muestra una zona del tumor del lado izquierdo a gran aumento. Se visualizan las células con núcleos destacados, nucléolos prominentes sin citoplasma definidos (H. y E. aumento por 550).

*Examen clínico:* Pulmones: nada de particular ni clínica ni radiográficamente. Corazón: nada de particular. Presión arterial 170./100 de Hg. Abdomen: radiografía simple nada de particular. Hígado: se palpa algo aumentado de tamaño liso, elástico, indoloro. Ligero edema de ambos miembros inferiores. Parecen palparse ganglios preaórticos.

*Laboratorios:* 31-5-57. Glicemia 0,98. Urea: 0,40 gs. por 1.000. Wasserman y Khan: negativa. Eritrosedimentación: 60 mm. glóbulos rojos: 4.160.000. G. B. 8.600. Reacción de Galli Mainini en suero negativo.

*Marcha de la enfermedad:* Se efectúa la exploración quirúrgica de la glándula izquierda y se la extirpa por presentar caracteres tumorales. Quince días después se decide operar el hidrocele derecho, constatándose que si bien la glándula está ligeamente aumentada presenta caracteres morfológicos muy sospechosos de tumor por lo cual se extirpa.

*Postoperatorio:* Normal. a los 15 días se envía para efectuar radioterapia profunda al instituto de Radiología y Fisioterapia de esta Capital. A los dos meses de estar internado en ese instituto el enfermo presentaba crisis de excitación mental, fallece. No se efectuó autopsia.

*Informe Anátomo Patológico:* Biopsia de testículo izquierdo. Inclusión N° 26.169.

*Caracteres Macroscópicos:* Se recibe un testículo disminuido de tamaño (4 por 3 por 2 cms.) al tacto se percibe un aumento de consistencia.

En el corte el tejido testicular normal está reemplazado por una masa de aspecto uniforme, con algunos focos amarillentos de tipo necrótico. Secciones de diferentes planos se incluyen en parafina para preparar cortes que se colorean con hematoxilina-eosina, PAS, y con método de Gomori (para reticulina). Cortes por congelación se colorean con los métodos argentinos para reticulina y macrófagos (Río-Hortega).

*Caracteres microscópicos:* En todos los planos explorados histológicamente encontramos la proliferación activa de un tumor constituido por células que poseen un citoplasma apenas visible y un núcleo que se destaca dentro del cual resulta un nucleolo prominente. La disposición del tumor varía considerablemente según las áreas estudiadas; en algunos campos aparece un crecimiento muy celular, casi sin estroma, en otras áreas en cambio el estroma aumenta y sufre una transformación fibrohialina, aquí hay algunos infiltrados linfocitarios; por fin en otras áreas el tejido tumoral ha entrado en completa necrosis. En algunos puntos encontramos túbulos seminíferos repletos de elementos neoplásicos.

Por la técnica de la reticulina se demostró una disposición de las fibras reticulares en forma cordonada o bien definiendo alvéolos.

En la coloración para macrófagos se pudo identificar aislados elementos localizados especialmente en los tractos conectivos.

*Diagnóstico: Seminoma:* con tendencia a la necrosis y reacción granulomatosa del estroma. Hay infiltración activa en los túbulos seminíferos.

*Biopsia de Testículo derecho:* inclusión N° 26.297.

*Caracteres Macroscópicos:* El testículo derecho es de un tamaño casi normal (5 por 4 por 3 cms.). Presenta un franco aumento de consistencia. El corte demuestra una ausencia de estructura testicular normal reemplazada por la proliferación de un tejido tumoral de caracteres similares al encontrado en el lado izquierdo.

Sectores de diferentes zonas del tumor se incluyen en parafina y se cortan por congelación para practicar las mismas coloraciones del caso anterior.

*Caracteres Microscópicos:* En los cortes histológicos se observa el crecimiento activo e infiltrante de un tumor de células poco diferenciadas, con núcleos destacados, y nucléolos prominentes. En algunas zonas existe franca tendencia a la necrosis y casi todo el material presenta un estado marcado de edema; también es evidente un discreto foco de fibrohialinosis del estroma.

*Diagnóstico: Seminoma:* con zonas necróticas y acompañado de un discreto edema.

## CONCLUSIONES

Este caso se presenta por la rara incidencia del seminoma bilateral simultáneo en testículos escrotales.

## BIBLIOGRAFIA

### NACIONAL:

*Tomás Delporte:* Tumores de testículo. Boletín de la Soc. de Cirug. de Rosario 1949. 16 pág. 284-313.

*Sylvestre B. C.:* Tumores de testículo. Boletín de la Soc. de Cirug. de Rosario 1940. 7-102.

Tumores de testículo: "El Día Médico", 1945 N° XVII, 1531.

Tumores primitivos de testículos en el niño. Boletín y Trabajos de la Sociedad Argentina de cirujanos, 1956, XVII, 508-20.

Contribución a la clasificación de los tumores del testículo. Archivo de la Sociedad Argentina de Anatomía Normal y Patológica, 1948, 144-60.

## EXTRANJERAS

*Abeshouse, B. S., Heller, E. and Salik, J. O.* — J. Urol. 72, 983, 1954.

*Abeshouse, B. S., Tionzón, A. and Goldfarb, M.* — J. Urol. 74, 522, 1955.

*Auerbach, O., Brines, D. A., Yaguda, H.* — J. Urol. 56, 368, 374, 1946.

*Bedart, M.* — Bull. Soc. Anat. de Paris, p. p. 345, 346, 1853.

*Campbell, H. E.* — Arch. Surg. 44, 353, 369, 1942.

*Chevassú, M.* — Thèses Paris. 1906.

*Dodson, A. I. and Kooper, J. W.* — J. Urol. 72, 424, 1954.

*Ewing, J. W. B.* — Sanders Co., 1940.

*Friedman, N. B. and Moore, R. A.* — Military Surg. 99, 573, 593, 1946.

*Gill, R. D. and Howell.* — J. Urol. 59, 1940, 1948.

*Gilbert, J. B. and Hamilton, J. B.* — Surg. Ginec. y Obst. 71, 731, 743.

*Graves, R. C. and Lawrence, K. B.* — J. Urol. 47, 482, 490, 1942.

*Hamilton, J. B. and Gilbert, J. B.* — Cancer Research. 2, 125, 129, 1942.

*Harper, J. G. M., Dewing, S. S. and Nagamatsu, G.* — J. Urol. 71, 634, 1954.

*Higgins, C. C.* — Ann. Surg. 88, 242, 247, 1928.

*Himman, F., Lea y Febiger.* — 1924, p. 580.

*Hotchkis, R. S. and Laury, R. B.* — J. Urol. 63-1086, 1950.

*Kocher, T.* — Stuttgart, 1887, p. p. 480-523.

*Lewis, E. B. and Priestly, J. T.* — Proc. Staff. Meet. Mayo Clinic, 13, 737, 740, 1938.

*Livingstone, J. Edimburgh, M. y S. J.* — 1, 1631, 165, 1805.

*Nash, L. A. and Leddy, E. T.* — 50, 162, 196, 1943.

*Nielsen, J.* — Acta Unio. Internat. Cancer. 9, 877, 1953.

*Pierson, E. C.* — J. Urol. 28, 353, 363, 1932.

*Portmann, U. V.* — Clinical T. Radiology, N. York, T. Nelson y Sons, 1950.

*Raines, S. L. and Hurdle, T. O.* — J. Urol. 73, 363, 1955.

*Veneable and Flynt.* — J. Urol. 155, 1931.

*Wollhein New York State J.* — 765, 1930.