

## CUERPO EXTRAÑO DE PENE. EXALTACION DEL ORGASMO CONYUGAL MEDIANTE EL INJERTO DE CUATRO PERLAS

Por el Dr. ALFREDO A. GRIMALDI

En febrero del corriente año fuimos consultados por el señor C. H., argentino, casado, de 70 años de edad, jubilado ferroviario. Al margen de sus trastornos urinarios, que no guardan relación alguna con el objeto de esta comunicación, lo que excluye su mención, nos llamó la atención el aspecto de su miembro viril. Este, ligeramente palmado y con el meato en hipospadias balánico, presentaba a la palpación tres nódulos pétreos, dos de ellos como arvejas y el restante como un garbanzo, escalonados en el dorso del pene.

El origen de estos elementos, según referencias del paciente, es el siguiente: a los 33 años de edad, es decir, hace ya 37, residiendo el nombrado en Bolivia y conviviendo con tres indias de la región, se practicó, él mismo, el injerto de cuatro perlas en el tejido celular subcutáneo de la cara superior del pene. Las incisiones efectuadas a tal efecto las suturó de inmediato, con éxito. Debemos consignar que nuestro paciente posee ciertas nociones médico-quirúrgicas, habiéndose desempeñado como enfermero en el Africa durante la última guerra boer. Es, por otra parte, un sujeto normal, discretamente excitado intelectualmente, pero perfectamente cuerdo. Parece haber sido un hipergenital e insiste en afirmar que su extraño proceder obedeció al deseo de provocar mayor intensidad del orgasmos de sus cónyuges. Estas le incitaron al acto, que constituye, según dice, un procedimiento practicado, en forma más o menos similar, por ciertas tribus bolivianas y africanas.

Las referencias obtenidas, el examen del enfermo y las radiografías que presentamos (figuras 1 y 2), nos autorizan, por su concordancia, a establecer el diagnóstico de "original cuerpo extraño de pene, incorporado definitivamente al organismo".

### COMENTARIOS

Sólo deseamos divulgar un hecho de observación que juzgamos excepcional. Llama la atención, en primer lugar, el proceder exótico del sujeto, índice de un estado psíquico y sexual particularísimo; y segundo, la tolerancia del

organismo a través del tiempo (37 años) hacia estos cuerpos extraños "sui generis", que se han incorporado definitivamente a la constitución de su verga.

Entendemos que podrían plantearse sobre este caso una serie de interesantes consideraciones en el campo de la psiquiatría y de la sexología, pero ellas excederían, en parte, los límites de nuestra especialidad y, además, harían extenso lo que intentamos exponer en forma sumaria y objetiva.

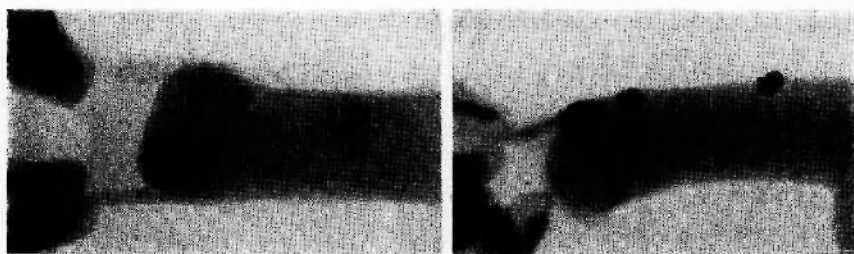


Figura 1

FIG. 1. — Radiografía dorso-ventral del pene en la que se observan las perlas alojadas en el tejido celular subcutáneo. Se ven dos juntas en la parte media y las otras dos, aisladas, en el extremo.

Figura 2

FIG. 2. — Radiografía lateral del pene con sus perlas, en la que se aprecia la ubicación de éstas y sus relaciones con el órgano.

#### RESUMEN

Se presenta un caso raro de cuerpo extraño de pene. Se trata de un sujeto de 70 años de edad, que a los 33, se injerta en el tejido celular subcutáneo del dorso del órgano cuatro perlas falsas, que el organismo incorpora definitivamente.

Justifica tan extraño proceder como un acto de imitación de costumbres de ciertos indígenas, que las practican con la finalidad de exaltar el orgasmo sexual.

#### DISCUSIÓN

*Dr. Trabucco.* — Quiero relatar el caso de un enfermo que en uno de sus raptos eróticos se masturbó con un anillo. Tuvo así un gran edema de pene. Cuando lo vimos tenía un anillo de sello en la base del pene. No me explico cómo hizo para pasar el pene a través del anillo. Lo cierto fué que para sacarlo de esa situación debimos limarlo durante 15 minutos con una escofina de la maestranza del Hospital, ya que no fué posible cortarlo con una alicata.