

## A PROPOSITO DE DOS CASOS DE QUISTES SEROSOS DE RIÑON

Por el Dr. LEON D. ARRUES

Las observaciones presentadas a esta Sociedad, como asimismo las múltiples publicaciones que pueden hallarse en la bibliografía nacional y extranjera, nos eximen de efectuar nuevamente una amplia revisión sobre todo lo referente a su estudio clínico-radiológico. Sólo presentamos los casos que a continuación detallaremos, con el fin de insistir sobre la actitud que debemos asumir con los enfermos, en que llegamos a la conclusión diagnóstica de quiste seroso del riñón.

A través de casi veinte años de nuestra actuación en el Instituto Municipal de Radiología y Fisioterapia, observamos más de 30 casos de quistes serosos de riñón de pequeño, mediano y gran tamaño, solitarios o múltiples y la mayor parte de ellos con diagnóstico confirmado durante el acto quirúrgico; hemos constado asimismo, que algunos eran asintomáticos, ya que las manifestaciones no correspondían a la realidad del diagnóstico, sino que casi siempre se hallaban supeditadas, sobre todo, a las complicaciones a que daba lugar el crecimiento y las consiguientes repercusiones sobre el riñón y los órganos vecinos. En cinco de estos enfermos, la sintomatología correspondía al riñón opuesto: 4 litiasis y 1 uronefrosis.

En el año 1936 presentamos a esta Sociedad, en colaboración con el Dr. Bottini, un trabajo en el cual destacábamos sobre todo la posibilidad de poder llegar al diagnóstico de certeza, mediante un buen estudio radiológico, ya por la urografía de excreción, la pielografía ascendente o el enfisema perirrenal; no hemos variado hoy nuestro criterio, y si bien es cierto pueden a veces confundirse las imágenes de los quistes únicos con los tumores encapsulados, que también desplazan las vías excretoras sin producir sobre las mismas deformaciones irregulares ni amputaciones, el error es mucho menos posible cuando se trata de quistes múltiples, como en uno de los casos que a continuación relatamos. Al hacer mención de los quistes múltiples, nos referimos siempre a los casos de quistes serosos, haciendo expresa abstracción de los riñones poliquísticos, que corresponden por cierto a procesos degenerativos totalmente distintos desde el punto de vista clínico y anatómo-patológico.

Entusiastas partidarios del criterio conservador en la cirugía renal, afir-

mamso sin ningún reparo que la quistectomía debe ser la intervención a efectuarse, exceptuando por cierto los casos en que se compruebe la total destrucción del parénquima renal. Conociendo la imposibilidad de hallar un plano de clivage que permita la total enucleación del quiste, optamos, cuando es posible, por la nefrectomía parcial, como en el caso N° 1, o por la resección de la cápsula quística, como en el caso N° 2, completada por un surget hemostático en los bordes del tejido adherido al riñón.

*Caso N° 1.* — Z. S., 52 años, casado, domiciliado en Tucumán. Hist. Clín. N° 859 (Sala X). Inicia su afección hace más de 8 años con sensación de dolor y pesadez a nivel del hipocondrio izquierdo; estos dolores recrudecieron estos últimos años a tal punto que le impe-

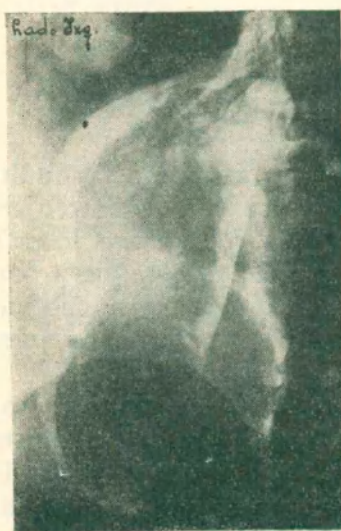


Figura 1



Figura 2

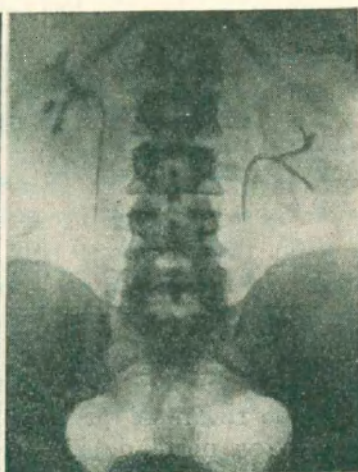

Figura 3

dían efectuar su labor (vijante en automóvil), y sobre todo cuando tenía que atravesar caminos de tierra. A veces vómitos y estado nauseoso; en oportunidades el dolor se irradiaba hacia la región lumbar y el epigastrio; nunca reflejos vesicales. Hace dos años le llamó la atención una tumoración indolora que palpó al efectuarse un baño y que aumentaba de volumen y se hacía más perceptible durante estos últimos meses.

*Estado actual:* Buen estado general; dice no haber bajado de peso.

*Abdomen:* En el lado izquierdo se palpa una tumoración de 1 tamaño de una naranja grande, con una lobulación en la parte media, ligeramente dolorosa a la presión, de superficie regular y consistencia blanda; tiene peloteo y contacto lumbar. Se desplaza algo en los movimientos laterales; no se consigue palpar de pie por la defensa abdominal; el borde inferior se palpa a tres traveses de dedo por debajo de la parrilla costal, insinuándose por delante de la línea media.

Exámenes efectuados. Orina, densidad 1020. Urea 19 por mil. Clor. 10. Sed. normal. Glucemia 0.90 por mil. Azohemia 0.38 por mil. Reacción de Ghedini, negativa. Prueba de concentración y diluc. normal.

Exámenes radiográficos:

*Radiografía directa:* En el lado izquierdo proyectadas por debajo de polo inferior de riñón se perciben dos sombras redondeadas de opacidad regular, de bordes nítidos y con el aspecto típico quístico. El enfisema perirenal los evidencia con más precisión. (Fig. 1).

*Urografía de excreción:* Lado derecho, vías excretoras normal. Lado izquierdo, pelvis renal bífida mostrando solo los calices superior y medio separados (Fig. 2).

*Operación:* Dres. Arrues, Gercovich, Srulijes. Lumbotomía con incisión de Israel ampliada hacia adelante. Incindid a la Zuckerkand se llega a la glándula que se libera sin inconveniente. Polo inferior ocupado por dos grandes quistes que forman cuerpo con el riñón. Para luxar la glándula se punciona uno de ellos, obteniéndose un líquido transparente y de color citrino; luego se efectúa la misma maniobra con el otro. Se trata de buscar clivaje pero en la imposibilidad de obtenerlo, previa compresión del pedículo se traza una cuña a bisturi haciéndolo lo posible de incidir la menor parte de parénquima. Queda en el polo inferior una cuña angular de dos superficies que se coaptan —interponiendo algunos trozos de tejido muscular— mediante puntos separados de catgut y con aguja atraumática. Controlada la hemostasia se reintegra la glándula a la loge. Mediante dos colgajos de la cápsula se efectúa la fijación de la glándula lo más alto posible. Drenaje con rubberdan.

*Post operatorio:* Bueno. A los 12 días es dado de alta previo examen radiográfico que muestra el riñón de aspecto normal, aunque en posición descendida (Fig. 3).

*Caso N° 2.* — C. W. Hist. Clínica N° 631. Sala X. 33 años. Ingres a el 2 de Setiembre de 1950. Se trata de una enferma que comienza sus padecimientos renales a la edad de 17 años.

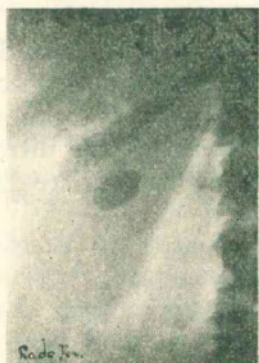

Figura 4



Figura 5

con dolores intensos tipo cólico en fosa lumbar izquierda. Internada en un Servicio Urológico de esta capital es intervenida el 30 de Octubre de 1947 extrayéndosele un cálculo de pelvis renal.

A los 7 meses de su operación anterior vuelve a padecer de accesos dolorosos en fosa lumbar derecha, por lo cual nos consulta y previa radiografía que muestra dos pequeños cálculos en trayecto uretral derecho le efectuamos cateterismo, dejando la sonda uretral 48 horas. Dos días después expulsa dos concreciones del tamaño de un grano de arroz. Al poco tiempo elimina espontáneamente otro cálculo. Hace ocho meses comienza a sentir nuevamente intensos dolores en el lado derecho a tipo cólico, por lo cual la internamos.

En el examen general efectuado sólo llama la atención el riñón derecho que se palpa en las grandes inspiraciones. Puntos costo-muscular superior y costo-vertebral positivos. Puño-percusión de Murphi positiva.

*Radiografía directa:* (Fig. 4). Ambos riñones de forma y situación normal. En el lado derecho se percibe una sombra de marcada opacidad de forma y tamaño de una oliva y que la urografía de excreción muestra tratarse de un cálculo situado en la pelvis renal. (Fig. 5). Cálculos ligeramente dilatados.

*Cromocitoscopía:* Lado D-12', bien coloreadas. Lado izq. 3'. Orina: Alb.vestig. Glucosa. vestig. Contiene regular cantidad de pus en sedimento.

*Sangre.* Glucemia 0,81. Urea 0,34. Eritro: la hora 6'. 2ª. 11-14. Ind. de K. 6,5 m.

*Operación:* 4 de Setiembre 1950. Dres. Arrues, Dujovich y Timianker. Raquianestesia. Incisión de Israel. Por vía anatómica se llega a la loge renal, sin incisiones musculares; se exterioriza la glándula y puesta en evidencia la pelvis renal sobre la cual se percibe y liga una gruesa arteria (piélica posterior). Se efectúa una incisión de 1,5 cc. por la cual se extrae el

cálculo. En el polo inferior se constata la presencia de un quiste seroso del tamaño de una bola de billar; se trata de clivar pero siendo imposible se efectúa punción y luego resección del mismo finalizando la hemostasia con un surget que toma todo el borde que ha quedado adherido a la glándula. Nefropexia a lo Marión toilette de la loge, sulfamidoterapia y tubo de drenaje.

Post-operatorio bueno, siendo dada de alta a los 8 días, indicándole la necesidad de guardar reposo durante 8 días más.

Cuatro meses después vuelve la enferma quejándose de haber padecido nuevamente cólicos del lado izquierdo. Un examen radiográfico permite localizar una sombra calcúlosa en tercio inf. de uréter. Se catetetiza y dos días después expulsa un cálculo del tamaño de un grano de avena.

Se trata, pues, como vemos, de dos casos de quistes serosos de riñón, el primero diagnosticado clínica y radiológicamente, y el segundo hallazgo de intervención, pues a pesar de su volumen respetable (bola de billar) no deformaba las vías excretoras ni daba imagen radiológica. En ambos efectuamos cirugía conservadora, constatando luego la reintegración funcional en la eliminación por la urografía de excreción.

En cuanto a la indicación terapéutica, creemos que sólo deben intervenir los quistes cuyo tamaño puedan producir trastornos mecánicos, tanto en la excreción renal como en la repercusión sobre los órganos vecinos. Es menester, claro está, llegar a un diagnóstico de certeza e ir directamente a la comprobación quirúrgica en aquellos enfermos en que existe la duda, si se tratare de un tumor encapsulado.

---